

## POSITIONNEMENT PANORAMIQUE

- Faire ôter tous bijoux, prothèses.....
- Réglage repose-menton : haut et moyen pour pano, bas pour sinus
- Appuyer sur READY, choix du programme 1.7 , 1.3 , pédo
- Tenu des deux poignets sous la machine
- Pose du menton sur le mentonnier (au préalable réglé)
- Faire un pas vers la machine
- Se tenir très droit, torse bombé, épaules tombantes, nuque droite
- Faire incliner la tête vers l'avant, front avancé, menton reculé
- Réglage des filets :
  - \* Filet médian, se place au milieu du nez sagitalement (le patient le positionne seul)
  - \* Filet horizontal, entre le point sous orbitaire et la partie supérieure du conduit auditif
- Pour les clichés avec mordure, avancer la mandibule, les incisives haut et bas doivent être en bout à bout sur le même plan vertical
- Placer le point lumineux rouge au milieu du mordure, ou sur incisive supérieure
- Caller la tête à l'aide des serres tête
- Appuyer sur les boutons « patient type » en fonction du positionnement des dents du patient : réglage de l'auto focus
  - \* Filet vertical latéral, se place au milieu de l'incisive latérale maxillaire : plan de coupe
- Coller la langue au palais
- Ne plus bouger pendant la rotation de la machine

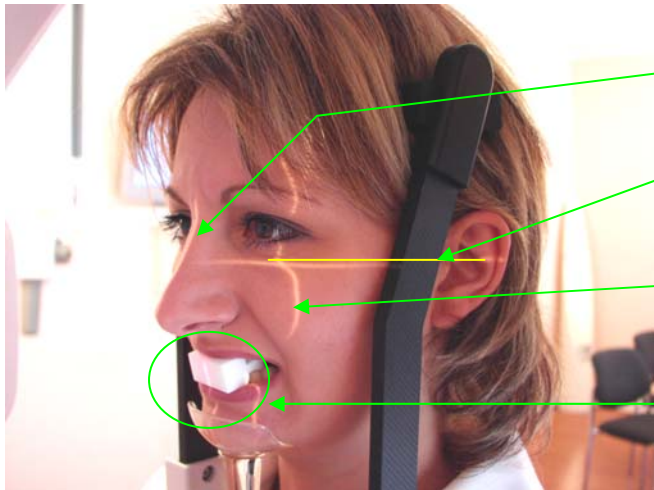


## POSITIONNEMENT TELERADIOGRAPHIE

- Appuyer sur LAT (latéral) puis READY
- Retirer la cassette et l'insérer côté télé
- Régler la hauteur en fonction de la taille du patient
- Placer le patient face à l'opérateur après avoir reculé les deux plateaux mobiles
- Le patient insère seul les repères auriculaires (dans les oreilles)
- Monter la machine (sensation de traction vers le haut, sans douleur)
- Positionner la tête de façon à ce que le plan de francfort soit parallèle au sol
- Caller la tête avec les serres tête
- Replacer les plateaux en position départ
- Les dents doivent être en occlusion
- Lèvres jointes
- Ne plus bouger pendant la prise du cliché



## POSITIONNEMENT PANORAMIQUE

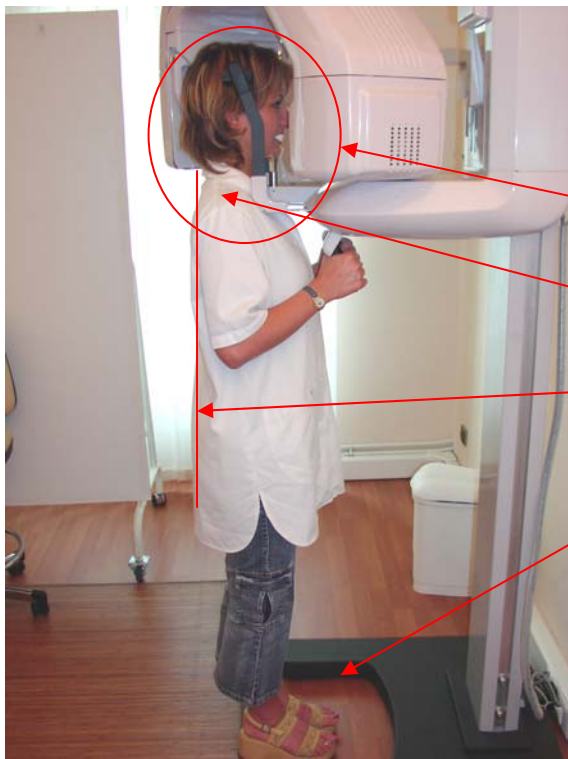


**Ligne médiane** à placer par le patient

**Plan de franckfurt** : point sous orbitaire et partie supérieure du conduit auditif

**Plan de coupe** : partie distale de l'incisive latérale, 4 mm en avant et 4 mm en arrière de la zone utile

**Point infrarouge** : sur le mordu morita pour bout à bout, sur les incisives supérieures pour cliché en occlusion



**Tête vers l'avant, front avancé, menton reculé**

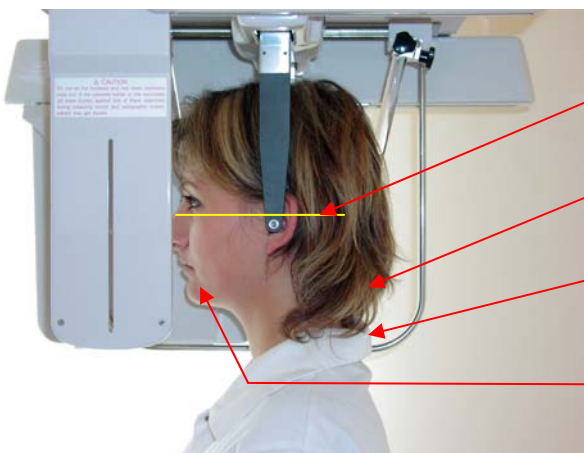
**Nuque raide**

**Torse bombé, dos droit**

**Pied en avant**



## POSITIONNEMENT TELERADIOGRAPHIE



**Plan de franckfurt horizontal**

**Nuque raide, regard bien au loin,**

**Torse bombé, épaules tombantes, bras le long du corps**

**Dent en occlusion, lèvres jointes**